

Revisão de Literatura

**ORTOPEDIA E ORTODONTIA EM CRIANÇAS COM SÍNDROME DE
DOWN**

ORTHOPEDICS AND ORTHODONTICS IN CHILDREN WITH DOWN SYNDROME

Tatiane Maciel de Carvalho ¹, Alexandre Franco Miranda²

1. Mestranda em Disfunção Temporomandibular e Dor Orofacial - SI Mandic, Campinas - SP; Especialista em Ortodontia – ABO Taguatinga, DF; Professora do curso de Pós Graduação em Síndrome de Down - INESP, SP.

2. Doutor e Mestre em Ciências da Saúde – UnB, Habilitação em Odontologia Hospitalar - CFO; Coordenador e Professor do curso de Odontologia da Universidade Católica de Brasília (UCB) - Odontologia para Pacientes Especiais.

Resumo

Objetivo: A Síndrome de Down (SD) é uma cromossomopatia congênita, autossômica com características craniofaciais e hipotonia muscular generalizada, o que propicia importantes alterações dento-esqueléticas. O acompanhamento com Ortodontista deve se estender desde o primeiro ano de vida até a fase adulta, com monitoramento e correção constantes de anormalidades funcionais que apareçam durante desenvolvimento e maturação das estruturas dentais e esqueléticas. O objetivo deste trabalho foi abordar as características da Síndrome de Down, as alterações craniofaciais e dento-esqueléticas e as opções terapêuticas ortodônticas e ortopédicas que possam ser indicadas em cada fase do desenvolvimento da criança com SD. Desmistificando a atuação precoce na promoção de bem-estar biopsicosocial desse público. Realizou-se levantamento bibliográfico de artigos indexados nas bases de dados SciELO e PubMed, publicados no período de 2012 a 2017. Por meio de estratégia de busca com base nos termos em português: Síndrome de Down, Ortodontia interceptiva, Má oclusão, Apneia Obstrutiva do Sono, Odontopediatria, Qualidade de vida. Em inglês: Down Syndrome, Orthodontics interceptive, Malocclusion, Obstructive Sleep Apnea, Pediatric Dentistry, Quality of Life. Podemos concluir com este trabalho que a interceptação ortodôntica e ortopédica o mais cedo possível nesses pacientes traz benefícios como adequação da função, da estética e da qualidade de vida.

Descritores: Síndrome de Down; Ortodontia interceptiva; Má oclusão; Apneia Obstrutiva do Sono; Odontopediatria; Qualidade de vida.

Abstract

Objective: Down Syndrome (DS) is an autosomal congenital chromosome disease featured by craniofacial characteristics and generalized muscle hypotonia, fact that enables important dentoskeletal changes. The follow-ups provided by Orthodontists must start in the first year of life and be extended to adulthood. It is worth monitoring and constantly correcting the functional abnormalities that eventually show up throughout the development and maturation of dental and skeletal structures. The aim of the present study is to approach the Down Syndrome characteristics, the craniofacial and dentoskeletal changes, and the orthodontic and orthopedic therapeutic options that may be indicated for each of the DS child's development phases. It must be done to demystify the early actions taken to promote this public's bio-psyco-social well-being. A search based on the meshes (in Portuguese) *Síndrome de Down, Ortodontia interceptiva, Malocclusão, Apneia Obstrutiva do Sono, Odontopediatria, Qualidade de vida*, (in English), Down Syndrome, Interceptive orthodontics, Malocclusion, Obstructive Sleep Apnea, Pediatric Dentistry, and Quality of Life, was conducted to gather articles indexed in SciELO and PubMed databases, published between 2012 and 2017. Based on the present study, it was possible concluding that the earliest orthodontic and orthopedic interception applied to these patients favors function and aesthetic adequacy, as well as their quality of life.

Key words: Down Syndrome; Interceptive Orthodontics; Malocclusion; Obstructive Sleep Apnea; Pediatric dentistry; Quality of life.

Contato: Tatiane Maciel de Carvalho – tatianemacielc@hotmail.com

Enviado: Abril de 2017 Revisado: Maio de 2017

Aceito: Junho de 2017

Introdução

A Síndrome de Down (SD) é a cromossomopatia congênita, autossômica, causada pela trissomia (completa ou parcial) do cromossomo 21. Caracterizada por atraso intelectual e físico, é a síndrome mais comum encontrada na espécie humana com prevalência de uma em cada oitocentas crianças^{1,2}.

As crianças com SD apresentam um padrão fenotípico como braquicefalia, hipotonia generalizada, hipodesenvolvimento do terço médio da face, com a ponte nasal e a nasofaringe estreita, hipertrofia adenotonsilar, palato atrésico e alto, macroglossia relativa com interposição lingual, conseqüentemente ausência de selamento labial, respiração bucal, apneia obstrutiva do sono e má oclusão^{3,4,5}.

Os portadores da Trissomia do 21 têm alta prevalência para alterações respiratórias durante o sono (apneia obstrutiva do sono), estimadas entre 55 -97% que comprometem sua saúde geral e desenvolvimento cognitivo e educacional. As características craniofaciais predispõem problemas na dentição com impactos severos nas funções orais como mastigar, articular, engolir e falar^{6,7}.

As más oclusões são caracterizadas como desvios da normalidade de tamanho, forma e posição da maxila e/ou mandíbula ou dos dentes inseridos nessas bases ósseas⁸.

As oclusopatias mais prevalentes em portadores de SD são causadas pelo subdesenvolvimento das bases ósseas, pela interposição lingual e respiração oral⁶. São mais prevalentes as más oclusões de Classe III, mordidas cruzadas posteriores/anteriores, unilateral/bilaterais e apinhamentos desde a dentição decídua^{4,9}.

As alterações como a má oclusão de Classe II, mordidas abertas, ausências dentárias e microdontia, podem ser encontradas com menor frequência, fazendo com que esses pacientes necessitem de um acompanhamento periódico com o ortodontista¹⁰.

A Ortopedia Funcional dos Maxilares e a Ortodontia são as especialidades responsáveis pelo diagnóstico, prevenção, interceptação e correção das más oclusões, incluindo as anomalias neuromusculares e esqueléticas¹⁰. Em crianças portadoras de Síndrome de Down, essas especialidades, juntamente com a Fonoaudiologia, devem intervir o mais precocemente possível de modo a direcionar e estimular o desenvolvimento orofacial mais adequado¹¹.

O acompanhamento ortodôntico se inicia nos primeiros meses de vida com uma avaliação da hipotonia da musculatura perioral, do posicionamento lingual e do quanto esses fatores comprometem a respiração e a deglutição, estando ou não indicada a instalação de uma placa palatal de memória¹².

É fundamental o monitoramento e controle permanente da criança de modo a reparar alguma anormalidade funcional que apareça durante desenvolvimento e maturação das estruturas dentais e esqueléticas¹⁰.

Existe uma diversidade de aparelhos para o tratamento da constrição maxilar na infância. Os Expansores Rápidos da Maxila (ERM) são aparelhos com força ortopédica capaz de romper a sutura palatina mediana, aumentando o tamanho transversal da maxila¹³. Os ERM corrigem a atresia maxilar e como consequência favorecem uma melhor acomodação da língua, um aumento das vias aéreas, uma melhor oxigenação e respiração⁷.

É extremamente importante determinar o nível de tolerância e colaboração por parte do paciente antes do início de qualquer procedimento ortodôntico. A cooperação entre pacientes e seus responsáveis ao longo do tratamento ortodôntico é a chave do sucesso^{2,10}.

Assim o ortodontista pode selecionar o aparelho mais adequado para cada caso, com opções removíveis ou fixas (cimentados) aos dentes podendo ainda ser usados concomitantemente com a máscara facial de Petit, para o tracionamento reverso da maxila¹⁴.

O objetivo deste trabalho foi abordar as características dento-esqueléticas dos portadores de Síndrome de Down, as más oclusões mais frequentes nesses pacientes e as opções ortodônticas que podem ser utilizadas como terapia em todas as faixas etárias. Desmistificando a intervenção precoce para a promoção de bem-estar físico e social desse público.

Todas as imagens utilizadas foram autorizadas pelos responsáveis legais por meio da assinatura do TCLE (Termo de Consentimento Livre e Esclarecido). Os autores declaram ausência de conflitos de interesse.

Foi realizado levantamento de artigos publicados sobre ortodontia em crianças e adultos com Síndrome de Down e apresentando má oclusão de Classe III e mordida cruzada tanto posterior quanto anterior, do ano de 2012 a 2016. Por meio de estratégia de busca com base nos termos em português: Síndrome de Down; Ortodontia; Má oclusão, Apneia Obstrutiva do Sono, Qualidade de vida, Odontopediatria. Em inglês: Down Syndrome, Orthodontics; Malocclusion, Obstructive Sleep Apnea, Quality of Life, Pediatric Dentistry. Os resumos dos artigos recuperados foram analisados para verificar o atendimento aos critérios de inclusão e exclusão. Adotaram-se como critérios de inclusão: artigos publicados em português e inglês; artigos indexados nas bases de dados SciELO e PubMed; artigos publicados no período de 2012 a 2016. Artigos que contemplavam as más oclusões estudadas e suas formas de tratamento. Utilizaram-se como critérios de exclusão: estudos sem informações sobre a amostragem e análise efetuada; teses e dissertações e artigos que abordavam outros tipos de má oclusão que não a estudada.

Revisão de Literatura

Pacientes com necessidades especiais apresentam-se como um grande desafio. Sua complexidade médica associada a medicações que geralmente utilizam podem afetar sua saúde oral. Esses indivíduos requerem acomodações e manejo diferenciados para o tratamento da sua saúde bucal¹⁵.

A Trissomia do 21, Síndrome de Down, é a desordem cromossômica mais comum na humanidade com prevalência de um caso em 800 nascidos vivos. Estas crianças apresentam cardiopatias congênitas, prejuízo visual e auditivo, hipotonia muscular generalizada, atraso na função cognitiva e desordens de crescimento¹⁶.

As características dento-esqueléticas mais comuns observadas nos portadores de Síndrome de Down são hipodesenvolvimento do terço médio da face, nariz pequeno, ponte nasal baixa, estreita e curta, palato atrésico e profundo, nasofaringe estreita (Figura 01, anexos). Presença de hipertrofia adenotonsilar, respiração bucal, hipotonicidade muscular com incompetência labial, interposição lingual pela presença de macroglossia relativa, apneia obstrutiva do sono, atraso na erupção dentária, microdontia, agenesias, hipoplasias de desenvolvimento^{4,7}.

O sistema estomatognático é responsável pela sucção, mastigação, deglutição, fonoarticulação e respiração. A manutenção da integridade funcional e anatômica deste sistema permite o correto crescimento e desenvolvimento das estruturais intra e extraorais^{3,10}.

O acompanhamento do desenvolvimento craniofacial inicia-se já no primeiro ano de vida dessas crianças com terapia fonoaudiológica e a possibilidade da instalação de uma placa palatal, proposta por *Castillo Morales*, indicada de forma preventiva como um auxílio na reabilitação neuromotora do neonato¹¹.

Esta técnica consiste na instalação de uma placa móvel com parafuso expensor ou não, adaptada a mucosa do bebê que permite uma estimulação sensorial e motora de língua e lábios. Pela presença do aparato, a língua se retroposiciona, localizando-se próxima ao palato, induzindo o desenvolvimento maxilar, o selamento labial, o fortalecimento muscular e conseqüentemente melhorando a amamentação, a sucção, a deglutição e o desenvolvimento da fala^{12,17}.

A placa palatina de memória deve ser usada apenas com supervisão dos pais e/ou responsáveis, no mínimo duas horas diárias, evitando os horários de amamentação e priorizando a utilização enquanto o bebê estiver acordado e durante a execução dos exercícios prescritos pela fonoaudióloga¹¹.

As má oclusões encontradas em pacientes com SD são complexas, devido ao envolvimento das estruturas esqueléticas, dentárias ou uma combinação de ambas, trazendo como consequência não só uma face desarmoniosa como comprometimentos funcionais¹⁸. A ocorrência de alterações oclusais tem impacto considerável nos indivíduos com Síndrome de Down, causando problemas e dificuldades em sua rotina de vida. Mastigar, deglutir, falar e respirar são comprometidos por alterações esqueléticas e oclusais².

A classe III, mordidas cruzada unilateral ou bilateral são as má oclusões mais prevalentes em indivíduos com Síndrome de Down.¹⁶ Alterações dentárias de atraso na erupção, tamanho (taurodontia), forma (microdontia), número (agenesia) e hipoplasia de esmalte também são comumente encontradas nesses pacientes¹⁹.

O padrão esquelético de protrusão mandibular tende a se agravar com o passar do tempo, uma vez que o crescimento da mandíbula se mantém por um período maior que o da maxila. Acredita-se que uma intervenção precoce, como a expansão maxilar (Figura 02, anexos) com/sem a terapia com aparelhos de tração extrabucal (máscara facial) reduz discrepâncias ósseas e favorece um desenvolvimento craniofacial mais satisfatório^{14,18}.

De acordo com a literatura, a expansão rápida da maxila ou disjunção produz não só melhorias intrabucais, mas também promove alterações na cavidade nasal, nos seios maxilares, órbitas, superfície lateral do osso alveolar externo da maxila (Figura 03, anexos)^{7,20}.

Podem ser fixos aos dentes, cimentado aos molares (decíduos ou permanentes) ou removíveis em que a participação e colaboração do paciente são imprescindíveis¹⁸. O protocolo de ativação convencional dos expansores é de ¼ de volta de manhã e ¼ de volta à noite do parafuso, até a abertura da sutura palatina. Em pacientes com SD, esse protocolo deverá ser ajustado de acordo com cada caso. Se houver indicação para a associação com a máscara de Petit, seu protocolo consiste na de utilização de elásticos com 400 a 600 N de força de cada lado e um uso diário de 20 horas¹⁴.

Outras estratégias podem ser adotadas em pacientes onde o ciclo de crescimento se encerrou, como a Ortodontia compensatória, que dispõe da utilização de aparelhagem fixa (bráquetes) para alinhamento e nivelamento dentário, de modo a camuflar a má oclusão proporcionando uma melhor relação dentoalveolar ou até mesmo para o preparo ortocirúrgico de uma intervenção com cirurgia ortognática²¹.

É de grande importância que fique muito bem esclarecido todo o curso do tratamento ortodôntico e ortopédico para os pais e responsáveis. A Ortodontia em Síndrome de Down tem um curso mais lento, alguns aparelhos podem gerar pequenos desconfortos como aftas ou pequenos traumas e o consentimento e a motivação dos envolvidos são a chave para o sucesso do tratamento^{3,9,10}.

As respostas ortodônticas e ortopédicas estão sujeitas a recidivas devido ao componente genético. O sucesso de um tratamento realizado nesses pacientes requer controle e uma atenção especial, principalmente pela alta prevalência de doença periodontal nesses pacientes^{18,22}.

Discussão

Indivíduos portadores de SD tem particularmente mais alterações dentoalveolares que a população no geral^{7,5,19}. O menor desenvolvimento do terço médio, que compreende a região nasomaxilar, a hipotonia muscular generalizada, a incompetência labial e a interposição e projeção lingual permitem um maior desenvolvimento mandibular e conseqüentemente um desarranjo oclusal^{16,6,5,8}.

Os procedimentos preventivos ortodônticos e ortopédicos podem interferir de maneira favorável para que esses pacientes com SD não venham adquirir problemas respiratórios, na oclusão, na mastigação e na fonação.^{2,3,10}

A literatura reporta a importância em se instituir terapias funcionais e ortopédicas precoces que estimulem o desenvolvimento muscular e neuromotor dessas crianças^{12,18}.

Em bebês de três meses a um ano que apresentam protrusão ou projeção lingual, mais conhecida como diástase lingual, impedindo o selamento labial, diversos autores^{12,11} recomendam a utilização de uma Placa Palatal de Memória.

Alguns autores^{12,17} obtiveram excelentes resultados com a instalação da placa palatal de memória de *Castillo Morales* em bebês com SD e relataram um retroposicionamento lingual, com fortalecimento da musculatura orbicular da boca, selamento labial com desenvolvimento da fala de maneira mais satisfatória.

Um estudo⁶ constatou que na dentadura mista há uma maior prevalência de mordida cruzada posterior e mordida aberta em crianças com Síndrome de Down em comparação a crianças da mesma idade não-sindrômicas. Em contrapartida, outros autores⁹ constataram que a grande maioria dos pacientes avaliados apresentou a má oclusão de Classe III seguida de mordida cruzada posterior.

É unânime entre os autores que a expansão rápida da maxila (ERM) tem se mostrado eficiente no tratamento de crianças com constricção e hipodesenvolvimento maxilar e apneia obstrutiva do sono^{13,7,10,20,21}.

Esta técnica idealmente é indicada para tratamento em dentadura mista, em pacientes em desenvolvimento e presença de mordidas cruzadas e de má oclusão de Classe III¹⁴. Contudo, vários estudos específicos em pacientes com SD recomendam a intervenção o mais precocemente possível, para que haja um desenvolvimento funcional global desses pacientes^{3,10,12,11,17}.

Em comparação a outras técnicas de correção da Classe III, como o uso da mentoneira, a ERM tem apresentado melhores resultados^{14,18}. Existem várias apresentações e modelos de aparelhos disponíveis: os fixos, os removíveis, os dentomucossuportados e os osteosuportados²⁰.

Dois autores^{19,21} não tiveram dificuldade na utilização e cooperação do paciente frente à instalação de bráquetes fixos aos dentes de seus pacientes portadores de SD e relataram que obtiveram melhora na oclusão, estética, autoestima e qualidade de vida.

A participação e motivação dos familiares de pacientes com comprometimento cognitivo ou atraso mental durante o tratamento ortodôntico é a chave para o sucesso terapêutico. A literatura é enfática em dizer que os pais e responsáveis devem ter a consciência e os esclarecimentos a respeito dos cuidados que se devem tomar durante todo o tratamento, com a higiene, a prevenção da periodontia, com a dieta e o manejo com o aparelho para evitar danos e acidentes^{4,8,10,22}.

Conclusão

Ao longo da vida de indivíduos com SD, a avaliação, a intervenção e o monitoramento de um ortodontista trazem benefícios nas funções como sucção, mastigação, deglutição, fonarticulação e respiração.

A equipe multidisciplinar que acompanha esses indivíduos deve estar atenta às alterações que possam surgir no decorrer do desenvolvimento e maturação dentoalveolares desses pacientes.

A instalação da placa palatal de memória ainda no primeiro ano de vida estimula o fortalecimento muscular e lingual auxiliando o desenvolvimento neuromuscular da criança.

O uso de aparelhos expansores tem obtido resultados favoráveis nas vias aéreas, na qualidade do sono, na acomodação e posicionamento de língua. A participação e motivação dos familiares envolvidos são a chave para o sucesso do tratamento.

Conflito de Interesses

Os autores alegam não haver conflito de interesses.

Referências bibliográficas

1. Shukla D, Bablani D, Chowdhry A, Thapar R, Gupta P, Mishra S. Dentofacial and Craniofacial Changes in Down Syndrome. *Osong Public Health Res Perspect*. 2014;5(6):339-44.
2. Rao D, Hedge S, Naik S, Shetty P. Malocclusion in Down Syndrome – a review. *SADJ*. 2015;70(1):12-7.
3. Carvalho TM, Miranda AF, Gadelha FP, Minervino BL, Gomes MS. Obstructive Sleep Apnea in Down Syndrome Children. *EC Dental Science*. 2015; 2(4):321-7.
4. Descamps I, Marks LA. Oral health in children with Down Syndrome: Parent's views on dental care in Flanders (Belgium). 2015;16(2):143-148.

5. Farias FG, Lauria RA, Bittencourt MAV. Dental and skeletal characteristics of patients with Down Syndrome. RGO. 2013;61(1):121-26.
6. Skotko BG, Tenenbaum A. Down Syndrome. Health Care for People with Intellectual and Developmental Disabilities across Lifespan. 2016; (63):739-750.
7. Macho V, Andrade D, Areias C, Coelho A, Melo P. Comparative Study of the Prevalence of Occlusal Anomalies in Down Syndrome Children and their Siblings. British Journal of Medicine & Medical Research. 2014;4(35):5604-11.
8. Rahim FSA, Mohamed AM, Nor MM, Saub R. Malocclusion and orthodontic treatment need evaluated among subjects with Down syndrome using the Dental Aesthetic Index (DAI). Angle Orthodontist. 2014;84(4):600-6.
9. Arora A, Prakash A. Orthodontic management in children with special needs. Int Journal of Medical Dentistry. 2013;3(3):207-211.
10. Carvalho TM, Miranda AF. Considerações ortodônticas e ortopédicas no tratamento de crianças com Síndrome de Down. R Odontol Planal Cent. 2015 Jul-Dez;5(2):5-14.
11. Carneiro VL, Sullcahuamán JAG, Fraiz FC Utilización de la placa palatina de memoria y desarrollo orofacial en infante con Síndrome de Down. Revista Cubana Estomatología. 2012;49(4):305-11.
12. Matthews-Brzozowska T, Cudziło D, Walasz J, Kawala B. Rehabilitation of the Orofacial Complex by Means of a Stimulating Plate in Children with Down Syndrome. Adv Clin Exp Med 2015; 24(2): 301-5.
13. Ortu E, Giannoni M, Ortu M, Gatto R, Monaco A. Oropharyngeal airway changes after rapid maxillary expansion: the state of the art. Int J Clin Exp Med 2014;7(7):1632-8.
14. Gallão S, Martins LP, Faltin Jr K, Júnior LGG, Pieri LV, Gaspar AMM, Bolini PDA. Diagnóstico e tratamento precoce da Classe III: relato de caso clínico. J Health Sci Inst. 2013;31(1):104-8.
15. Rada R, Bakhsh H, Evans C. Orthodontic care for the behavior-challenge special needs patients. Special Care in Dentistry. 2015;35(3):138-142.
16. Marques LS, Alcântara CEP, Pereira LJ, Ramos- Jorge ML. Down syndrome: a risk factor for malocclusion severity?. Braz Oral Re. 2015;29(1):1-7.
17. Pietrzak P, Kowalska E. Possibilities of orthodontic-orthoepaedic treatment in patients with Down Syndrome, based on review of literature and own observations. Pediatría Polska. 2012;87:626-32.
18. Luz NO, Silva AM, Peixoto MGS, Tiago CM. Tratamento de classe III com expansão rápida da maxila associada à máscara facial. J Odontol FACIT. 2014;1(1):24-31.
19. Aksalli S, Ileri Z. Management of dental – orthopedic problems in Down Syndrome. European Journal of General Dentistry. 2012;1(1):58-62.
20. Aniceto MF, Pimentel R, Gomes VT, Rodrigues DLO, Ferreira PE, Costa-Frutoso JR. Importância da Expansão Rápida da maxilla no tratamento do paciente respirador bucal. Rev. Ibirapuera. 2015;10(10):35-41.
21. González LM, Rey D. Orthodontic treatment of a patient with Down's Syndrome. Rev. CES Odont. 2013;26(2):136-43.
22. Ferreira R, Michel RC, Greggi SLA, Resende MLR, Sant'ana ACP, Damante CA, Zangrando MSR. Prevention and Periodontal Treatment in Down Syndrome Patients: A Systematic Review. PLOS ONE. 2016;11(6):1-16.

Anexos

Assinatura do TCLE (Termo de Consentimento Livre e Esclarecido) pelo responsável legal para utilização das imagens de acordo com a responsabilidade ética e profissional dos autores.

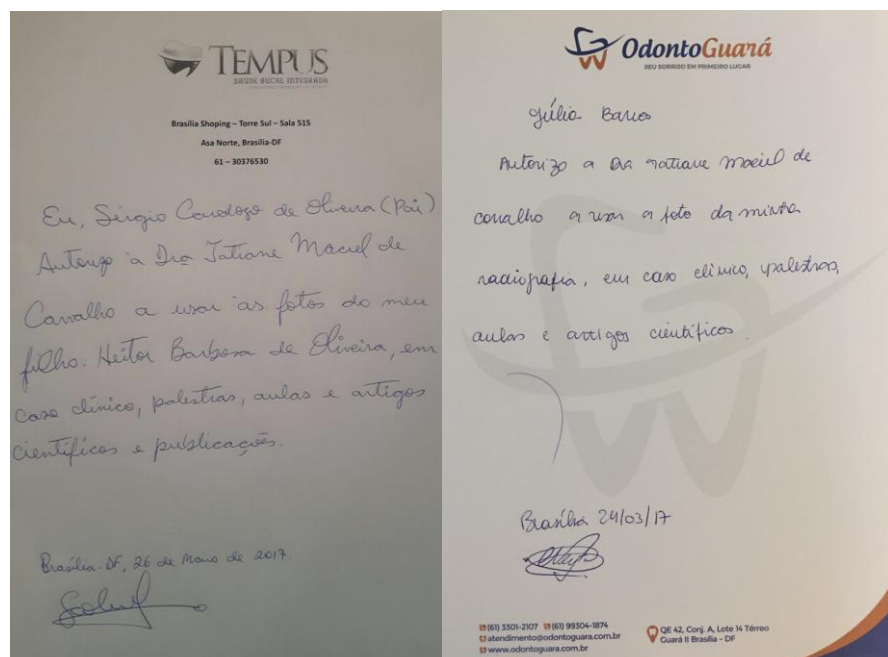




Figura 1

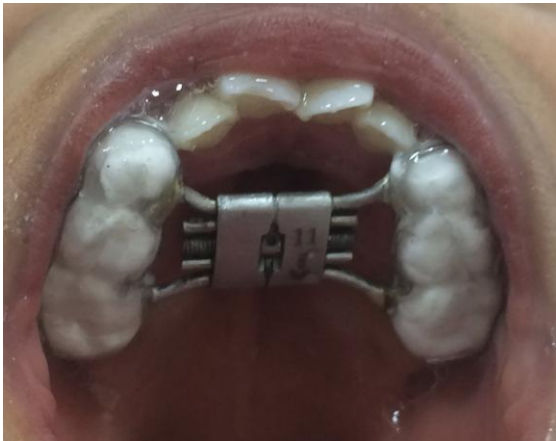

Figura 2

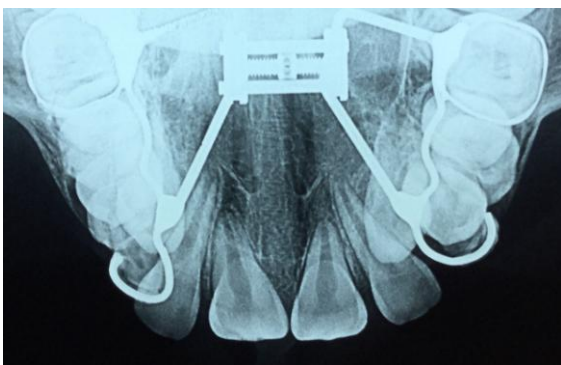


Figura 3